

IMAGEM INFRAVERMELHA NO DIAGNÓSTICO DAS DOENÇAS DOS PÉS



Cláudia Maria Duarte de Sá Guimarães¹, Marcos Leal Brioschi², Eduardo Borba Neves³, Luciane Fachin Balbinot⁴, Manoel Jacobsen Teixeira⁵

¹ Pós-Graduação em Termologia Clínica e Termografia- HC-FMUSP

² Pós-Graduação em Termologia Clínica e Termografia- HC-FMUSP

³ Instituto de Pesquisa da Capacitação Física do Exército- IPCFEX

⁴ Pós-Graduação em Termologia Clínica e Termografia- HC-FMUSP

⁵ Departamento de Neurologia, Faculdade de Medicina da Universidade de São Paulo

Resumo: Este trabalho tem como objetivo apresentar a técnica de registro de imagens infravermelhas dos pés como método de avaliação neurovascular para identificar comorbidades usando um método não invasivo. Método: Durante o período de março de 2015 e fevereiro de 2017, foram avaliados 22 pacientes portadores de onicomicose crônica. O registro das imagens infravermelhas foi efetuado com câmera térmica Flir® modelo T420bx, FOL 18mm, resolução IR320 x 240, sob condições de controle de circulação de ar (< 0,2ms), temperatura ambiente de 23°C. Resultados: Foram identificadas 6 áreas de interesse de acordo com o território neurovascular de uma determinada região dos membros chamado de angiossoma, que foram estudadas com a comparação das áreas ímpares nas plantas do pé esquerdo e pares nas plantas do pé direito. Embora a amostragem seja pequena, observou-se estatisticamente uma tendência à onicomicose subungueal distal lateral (OSDL) nos diabéticos em relação à onicomicose distrófica total (ODT). Conclusões: O exame por imagem infravermelha pode avaliar precocemente alterações vasculares, ortopédicas e neurológicas e servir de ferramenta para rastrear comorbidades sistêmicas ou locoregionais dos membros inferiores.

Palavras-chave: termografia; onicomicose; pé; sistema vasomotor.

Abstract: This study aims to present the technique of recording infrared images of the feet as a method of neurovascular evaluation to identify comorbidities using a non-invasive method. Method: During the period of March 2015 and February 2017, 22 patients with chronic onychomycosis were evaluated. Infrared images recording was performed with Flir® model T420bx, FOL 18mm, IR320 x 240 resolution, under air circulation control conditions (<0.2ms), ambient temperature of 23°C. Results: Six areas of interest were identified according to the neurovascular territory of a certain region of the limbs called angiosoma, which were studied by comparing the odd areas in the left foot and the right foot. Although sampling was small, a trend towards lateral distal subungual onychomycosis (OSDL) was observed in diabetics in relation to total dystrophic onychomycosis (ODT). Conclusions: Infrared imaging can assess early vascular, orthopedic and neurological changes and serve as a tool to track systemic or locoregional comorbidities of the lower limbs.

Keywords: thermography; onychomycosis; foot; vasomotor system.

INTRUDUÇÃO

A técnica de registro da emissão de radiação infravermelha de um corpo captada por uma câmera com sensores especiais, que através de um software processam esta radiação em forma de temperatura formando os chamados termogramas. A técnica não invasiva destina-se ao registro das áreas quente e frias produzindo imagens digitais que são passíveis de análise em intervalos de temperatura que são expressos em faixas de cores. As temperaturas das áreas analisadas variam de acordo com o aporte sanguíneo local e a anormalidade clínica¹. A primeira padronização do protocolo das imagens foi publicada pela *The International Standards Organization* em 2008². Hoje em dia as imagens digitais são processadas e analisadas em diferentes escalas de cores e, na medicina, a escala mais utilizada é a "Rainbow High Contrast ou HC" que, resumidamente, identifica o vermelho como quente e o azul como frio com uma precisão de 0,2°C com uma distribuição em escala linear ou logarítmica. Os termogramas também carregam as informações sobre a hora e a data na qual foram realizados, para fidedignidade das imagens, essencial para seu uso nas perícias médicas. Além disto, nos últimos 20 anos cresceu o interesse sobre a padronização dos protocolos clínicos, preparação do paciente, posições do corpo para a gravação das imagens e a avaliação da imagem térmica². A padronização das áreas de estudo da pele vem sendo realizada paulatinamente através da identificação das ROI (*region of interest*, área de interesse em inglês), de acordo com a anatomia corporal e aplicação de testes, como o teste de estímulo ao frio (*cold stress test*, em inglês)^{3,4}. Um dos segmentos anatômicos de especial interesse a serem estudados são os membros inferiores. Esta parte da anatomia humana está intrinsecamente relacionada com a deambulação e o controle da reserva sanguínea periférica. Desta forma, as estruturas ósseas, musculares e neurovasculares atuam em conjunto auxiliando o equilíbrio hidrodinâmico e biomecânico no organismo. O território neurovascular de uma determinada região dos membros dá-se o nome de angiossoma⁵. A captura dos termogramas permite estudar de forma não invasiva processos inflamatórios vasculares ou shunt-arteriovenosos⁶, sobrecargas musculares, assim como a perfusão sanguínea nas regiões de interesse estudadas. O segmento anatômico dos pés reflete diversas alterações relacionadas com a marcha e doenças sistêmicas. Neste segmento, destaca-se a região plantar.

A região plantar é uma região com anatomia peculiar e pode ser dividida em angiossomas que

podem ser posteriormente analisados com a termografia, inclusive de forma dinâmica com aplicação de teste de estímulo ao frio⁷, realizado, por exemplo nos diabéticos nos quais pode-se avaliar as alterações circulatórias e/ou neurológicas com os termogramas dos pés^{8,9,10,11}. A anamnese dos pacientes com problemas nos pés deve ser dirigida para investigar causas de dores, edemas e redução da mobilidade do tornozelo. Entre as causas de dores destacam-se varizes, tromboflebite, osteoartrite, artrite reumatoide, patologias malignas, osteomielite, problemas no joelho, tendinites do tendão de Aquiles, fascite plantar, claudicação de origem arterial (intermitente), claudicação venosa, mialgia, neuropatia periférica e linfedema¹². A dor de origem arterial desaparece com o repouso e piora com a deambulação, enquanto a dor que se origina na hipertensão venosa piora com o repouso e pode vir acompanhada de câimbras, principalmente noturnas.^{13,14}

Entre as causas de edema e consequente sofrimento vascular da pele e subcutâneo dos pés devido ao depósito de fibrina, proteínas e polissacarídeos, destacam-se: insuficiência venosa crônica, falência cardíaca, renal, trombose ou obstrução de veias profundas, hipoalbuminemia, síndromes de retenção de fluidos, linfedema, lipodistrofia, hemihipertrofia e agenesia venosa valvular, além de problemas ortopédicos^{12,15}. Wagner em 1981 gradua¹⁶ as lesões dos pés em seis graus, de acordo com a presença ou não de lesão cutânea, infecção ou gangrena. O autor ressalta que os distúrbios circulatórios são responsáveis pela maioria das amputações e neste grupo, 50% a 70% são diabéticos.

Algumas neuropatias podem promover dor no tornozelo como a síndrome do túnel do tarso anterior por compressão do nervo fibular em decorrência de edema, traumatismos, fraturas ou uso de sapatos apertados, e a síndrome do túnel do tarso posterior associada a fraturas localizadas, anormalidades vasculares, diabetes mellitus, hipotireoidismo, osteoporose migratória regional, hanseníase, entre outras patologias como relata¹⁷. As dores nos pés podem ser causadas por neuropatias, tais como: neuroma interdigital (Neuroma de Morton), polineuropatias periféricas (caracterizada pela sensação de dormência, queimação ou formigamento nas extremidades).

A fisiologia dos membros inferiores está relacionada com o bom funcionamento segmentar muscular e o alinhamento postural e influenciam a circulação local. Assim como o restabelecimento da circulação arterial e venosa favorece a deambulação adequada e a redução de edemas nos pés e tornozelos. O estudo destas estruturas de forma dinâmica é importante para entendermos as diversas patologias e aprimorarmos as condutas tera-

pêuticas. Taylor e Palmer em um extenso estudo anatômico realizado em 1987 cunharam o termo angiossomo. Este conceito indica o território tridimensional vascular (arterial e venoso) de camadas de tecidos entre a pele e o osso. A partir deste conceito básico estes autores estudaram de forma segmentar várias partes do corpo, perfundindo contraste radiopaco nas artérias que nutrem a pele, músculos e ossos, seguido da dissecação do material, estudo radiológico e mapeamento detalhado. Este trabalho realizado nas pernas possibilitou a criação de um modelo tridimensional no qual a irrigação dos tecidos através das artérias sural, poplítea, tibial anterior e peroneal resultou em áreas funcionais ou angiossomas nas quais leva-se em consideração as veias e a inervação local (**Figuras 1 e 2**). Algumas regiões são nutridas e/ou comandadas por um ou dois angiossomas nos membros superiores, contudo nos membros inferiores estas regiões são supridas por apenas um angiossoma, sobretudo no segmento anterior.⁵

A importância do estudo dos angiossomas foi descrita no trabalho de revascularização dos membros (*by-pass* ou terapia endovascular) com o intuito de evitar a perda, melhorando a qualidade de vida e prolongando a sobrevivência dos pacientes com isquemia. Sabe-se que o fluxo sanguíneo presente na região corrigida dos pés proporciona uma boa cicatrização tanto nos casos de preservação do membro quanto nos casos de amputação.¹⁸

Outro aspecto é a insuficiência venosa crônica, caracterizada por mal funcionamento do sistema valvular com ou sem obstrução do fluxo venoso e que acomete os adultos a partir da 3ª década da vida. Este quadro muitas vezes está associado a disfunção da bomba dos músculos da panturrilha que comprime as veias profundas durante a contração, o que leva a hipertensão venosa. Esta condição facilita o acúmulo de líquido intersticial e fibrinogênio no tecido subcutâneo gerando edema, lipodermatoesclerose e ulceração.¹⁵ O fortalecimento da musculatura da panturrilha e dos pés favorece a melhora do quadro venoso, o que corrobora a importância dos angiossomas (**Figura 3**) no estudo dos membros inferiores. A falência destes músculos pode ser decorrente de flacidez muscular, patologias neuromusculares ou tempo prolongado em pé.¹⁴

O controle vascular dos membros inferiores é realizado pelo sistema neurovegetativo simpático que regula os capilares e os shunts arteriovenosos. Este sistema promove as alterações necessárias para manter a irrigação das estruturas anatômicas, que podem ser avaliadas de acordo com a reper-

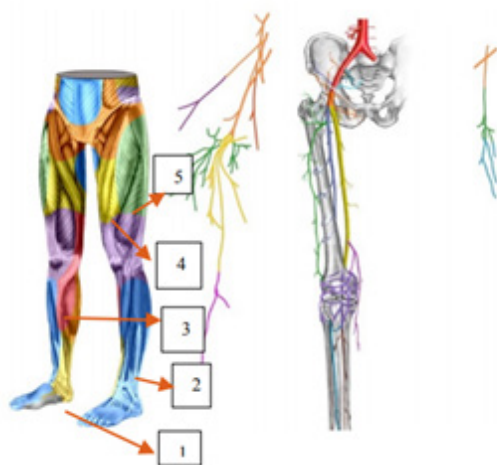


FIGURA 1 Diagrama esquemático dos angiossomas dos membros inferiores (vista anterior - Suami)²⁹
- Ilustração de Iriam Starling
1. artéria tibial posterior
2. artéria tibial anterior
3. artéria genicular descendente
4. artéria femoral superficial
5. artéria femoral circunflexa lateral

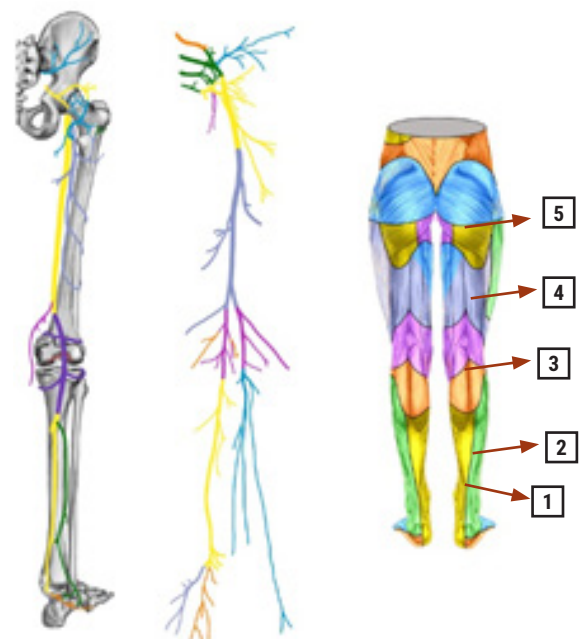


FIGURA 2 angiossomas dos membros inferiores (vista posterior - modificado de Suami)²⁹
- Ilustração de Iriam Starling
1. artéria plantar lateral
2. artéria peroneal
3. artéria tibial posterior
4. artéria poplítea
5. artéria femoral profunda

cussão da vasodilatação ou vasoconstricção na pele. O sistema simpático pode estar comprometido nos casos de neuropatia simétrica distal que pode iniciar com o acometimento das fibras finas vasomotoras, ocorrendo em 50% dos diabéticos, carência de vitamina B12, abuso de álcool, hipotireoidismo, entre outras doenças.

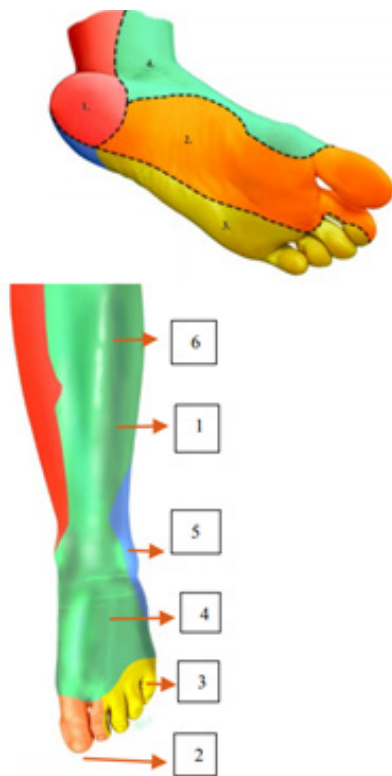


FIGURA 3 Angiossomos dos pés e tornozelos (modificado de Attinger²⁸, Alexandrescu²⁵

- Ilustração de Iriam Starling
1. artéria tibial posterior
 2. artéria medial plantar
 3. artéria lateral plantar
 4. artéria dorsal do pé
 5. artéria peroneal
 6. artéria tibial anterior

METODOLOGIA

A partir das referências anatômicas estudadas por Taylor e Palmer⁵ em 1987, propõe-se a análise dos termogramas plantares dividindo-os em seis áreas de interesse de acordo com os angiossomos. Assim pode-se estudar o território da artéria medial plantar em três ROIs correspondentes ao hálux, 1º metatarso, arco plantar: o território da artéria plantar lateral

através dos ROIs do 5º Metatarso e borda lateral do pé e o território da artéria tibial posterior na região do calcâneo (**Figura 4**). Termogramas adicionais podem ser colhidos no dorso dos pés para avaliação da artéria dorsal do pé e complementação do exame do território da artéria medial plantar com o exame do hálux e do território da artéria lateral plantar com o exame dos demais pododáctilos. Como o sistema simpático é responsável pelo controle vasomotor dos pés, pode-se realizar o teste provocativo com frio com a finalidade de realçar as alterações encontradas tanto qualitativamente, quanto quantitativamente, através da análise comparativa entre os dois pés ou utilizando o valor de temperatura esperado para a região, se não houver o membro contralateral normal que favoreça a comparação. Além disto, pode-se avaliar as diferenças de temperatura entre os artelhos para identificar anisotermias presentes em patologias neurológicas, vasculares ou reumatológicas.^{7,9,19,20}

Durante o período de março de 2015 e fevereiro de 2017, foram avaliados 22 pacientes recrutados por procura espontânea ao consultório, portadores de onicomicose crônica. O registro das imagens infravermelhas foi efetuado com câmera térmica Flir® modelo T420bx, FOL 18mm, resolução IR320x240, sob condições de controle de circulação de ar (<0,2ms), temperatura ambiente de 23°C. Os termogramas foram colhidos das plantas dos pés com o paciente sentado ou ajoelhado. Foi feita a determinação das áreas anatômicas da planta dos pés com o objetivo de avaliar o comprometimento ortopédico/neurológico/vascular das regiões e usar como auxílio diagnóstico.

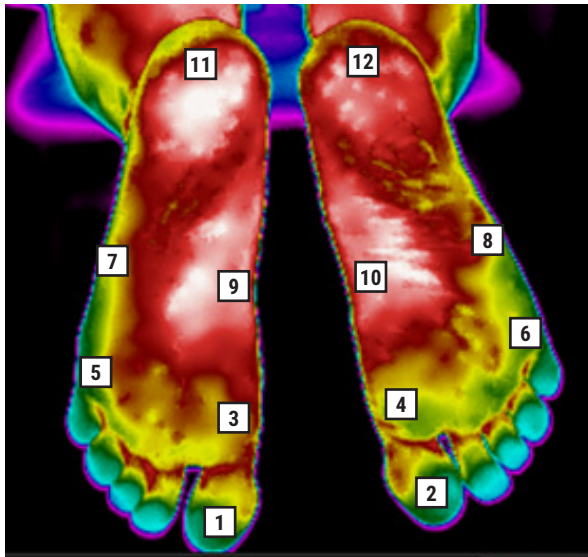


FIGURA 4 áreas de interesse (ROI) na região plantar

1. hálux esquerdo
2. hálux direito
3. 1º metatarso esquerdo
4. 1º metatarso direito
5. 5º metatarso esquerdo
6. 5º metatarso direito
7. lateral plantar esquerda
8. lateral plantar direita
9. medial plantar esquerda
10. medial plantar direita
11. calcâneo esquerdo
12. calcâneo direito

RESULTADOS

Os termogramas dos 22 pacientes foram analisados com o estudo das 6 ROIs plantares e comparados os valores de temperatura máxima, média e mínima das plantas do pé esquerdo (números ímpares) com o direito (números pares), com suas correspondentes variações de temperatura (ΔT).

Uma análise epidemiológica simples sobre a distribuição de OSDL (onicomicose superficial distal e lateral) e ODT (onicomicose distrófica total) por sexo e presença ou não de diabetes indicou que o diabetes se apresenta como um fator que aumenta o risco de onicomicose subungueal distal lateral (OR=8,33, com intervalo de confiança=0,776–89,469, não significativo) e atua como fator de proteção para onicomicose distrófica total (OR=0,156, com intervalo

de confiança=0,015–1,653, não significativo). Além disto, não houve diferenças dos ΔT (diferencial térmico entre 2 ROIs) de temperatura por sexo.

Quando se analisa o ΔT (variação de temperatura) da região do calcâneo (ROIs 11 e 12, **Tabela 1**) observa-se diferenças entre os grupos com e sem diabetes. A análise dos ΔT (variação de temperatura) da região do hálux (ROIs 1 e 2, **Tabela 2**) apresentou diferenças significativas entre os grupos com e sem atividade física (praticantes regulares de corrida ou dança). Observou-se também ΔT significativo quando se analisa o ROI do hálux com e sem onicomicose superficial distal e lateral (**Tabela 3**). Não há diferenças nos Deltas de temperatura nos ROIs selecionados quando se analisa os grupos com e sem ODT.

TABELA 1 ΔT (variação de temperatura) dos ROIs correspondentes à região do calcâneo.

	ΔT 11-12max	ΔT 11-12me	ΔT 11-12min
Mann-Whitney U	20,500	25,500	34,500
Wilcoxon W	156,500	161,500	170,500
Z	-2,030	-1,664	-0,997
P valor	0,042	0,096	0,319
Sig exata [2*(Sig. de 1-cauda)]	0,040b	0,098b	0,329b

Calcâneo direito – área 12
 Calcâneo esquerdo – área 11
 max – máxima
 me – média
 min – mínima

TABELA 2 ΔT dos ROIs dos grupos com e sem atividade física correspondentes ao hálux direito e esquerdo – diferença de temperatura das áreas 1 e 2 (ΔT 1-2), máxima (max), média (me) e min (mínima)

	ΔT 1-2max	ΔT 1-2me	ΔT 1-2min
Mann-Whitney U	46,500	31,500	20,500
Wilcoxon W	74,500	59,500	48,500
Z	-0,427	-1,484	-2,260
P valor	0,670	0,138	0,024
Sig exata [2*(Sig. de 1-cauda)]	0,680b	0,142b	0,021b

Hálux direito – área 2
 Hálux esquerdo – área 1
 max – máxima
 me – média
 min – mínima

TABELA 3 Diferenças nos ΔT no hálux direito e esquerdo (ΔT 1-2) quando se analisa os grupos com e sem OSDL.

	ΔT 1-2max	ΔT 1-2me	ΔT 1-2min
Mann-Whitney U	29,000	46,000	42,500
Wilcoxon W	95,000	112,000	108,500
Z	-2,086	-0,0955	-1,184
P valor	0,037	0,340	0,236
Sig exata [2*(Sig. de 1-cauda)]	0,040b	0,365b	0,243b

Hálux direito – área 2
 Hálux esquerdo – área 1
 max - máxima
 me - média
 min - mínima

DISCUSSÃO

Embora Sirgurgeirsson (2010), Scher (2007) e Ghannoum (2000) em estudos amplos^{21,22,23} indiquem uma predominância de pacientes idosos, neste trabalho no qual examinou-se exclusivamente pacientes com onicomicose crônica, não se observou esta predominância pois a patologia esteve presente em adultos entre 34 e 86 anos, desta forma, a idade não foi fator determinante.³⁰ O estudo de Nagase (2001) indica que os pés²⁴ considerados normais apresentam uma área de hiper radiação na região central da planta dos pés em formato de borboleta (*butterfly pattern*); os pacientes avaliados aqui não apresentavam este padrão, mas irregularidade no exame qualitativo sugestivo de neuropatia periférica, com anisotermia entre as ROIs e alterações vasculares (áreas hipo ou hiperradiantes) localizadas nos angiossomos estudados. Ressalta-se que a neuropatia distal simétrica pode acometer fibras finas vasomotoras e ter várias causas, entre estas o diabetes, abuso de bebidas alcóolicas, deficiência de vitamina B12 ou folato, e, ainda patologias hematológicas. O *cold stress test* foi realizado em 3 pacientes com o objetivo aumentar a sensibilidade do método para detectar disfunção de fibras finas vasomotoras em pacientes diabéticos, contudo este teste

pode ser estendido para todos os portadores de onicomicose crônica a serem avaliados no futuro com o objetivo de detectar e tratar precocemente e melhorar as condições vasomotoras dos membros inferiores, assim como fazer o diagnóstico diferencial com problemas de origem ortopédica (congenitos ou decorrente de sobrecarga) ou vascular.

O exame por imagem infravermelha pode avaliar as plantas dos pés e auxiliar no diagnóstico da neuropatia distal simétrica nos seus estágios iniciais, assim como a disfunção endotelial e problemas circulatórios ou ortopédicos. Pode ser utilizado no acompanhamento para o tratamento com laser Nd-YAG 1064nm (Clearsens[®] Sciton[®]) pois evidencia a recuperação da microcirculação (seja por melhora do controle vasomotor ou redução do processo inflamatório local).³⁰

Os trabalhos de Alexandrescu, Wagner, Netten, Bagavathiappan avaliam a vascularização plantar^{25,16,9,10} com finalidade de tratamento de reperfusão e enfatizam o exame da região do antepé, correspondentes aos ROIs 1,3,5 (hálux, 1º Metatarso e 5º metatarso) e territórios anatômicos distais das artérias medial e lateral plantar. O estudo de Macdonald analisou 33 *hot spots* nos pés²⁶ fazendo um mapa detalhado com a finalidade de identificar áreas de inflamação comparando com o pé contralateral. Quesada, por outro lado, reforça a necessidade de um mínimo de 25 pixels na área estudada (ROI) pois o tamanho do ROI influenciaria a mensuração da temperatura, recomendando então ROIs maiores para reduzir a possibilidade de distorção da temperatura nos hot spots que medem apenas pontos.²⁷

Embora a amostra do presente estudo seja pequena, sugere a necessidade do estudo das demais ROIs plantares, de acordo com os angiossomas estudados por Taylor e Iida^{5,18}, e os termogramas de

Nagase²⁴ estendendo o estudo a toda a extensão da área vascularizada pelas artérias plantares medial e lateral, além da artéria tibial posterior, em 6 ROIs plantares, levando em conta as possíveis comunicações arteriovenosas através de um exame não invasivo de fácil execução, inclusive à beira do leito.

CONCLUSÃO

O exame por imagem infravermelha pode servir de ferramenta para a detecção precoce de alterações vasculares, ortopédicas e neurológicas numa fase que são passíveis de tratamento e favorecendo a prevenção de uma evolução desfavorável e/ou complicações tardias. Aos pacientes cirúrgicos vasculares, orienta a viabilidade de estruturas anatômicas e consequentemente o planejamento cirúrgico pois auxilia na avaliação da circulação periférica e do tônus vasomotor. Nos pacientes com onicomiose crônica mostrou-se útil para rastrear e avaliar as co-morbidades sistêmicas ou locoregionais.

AGRADECIMENTOS

Iriam Starling – elaboração das ilustrações deste artigo, modificadas de Attinger 2006, Alexandrescu 2008, Suami 2003.

Julia de Sá e Souza – revisão e correção do texto em português

REFERÊNCIAS

1. Medeiros CR, Brioschi ML, Souza SN, Teixeira MJ. Infrared thermography to diagnose and manage venomous animal bites and stings. *Rev Soc Bras Med Trop* 2017; 50(2):1-5
2. Ring EFJ, Ammer K. Infrared thermal imaging in medicine. *Physiol. Meas.* 2012;33: R33-46.
3. Ammer K. The sensitivity of infrared imaging for diagnosis Raynaud's phenomenon and for Thoracic Outlet Syndrome is dependent on the method of temperature extraction from thermal images. *Thermol. Int.* 2008; 18 81-8
4. Ammer K. Cold challenge to provoke a vasospastic reaction in fingers determined by temperature measurements; a systematic review. *Thermol. Int.* 2009; 19:109-18.
5. Taylor, GI, Pan, WR. Angiosomes of the legs: Anatomic Study and Clinical Implications. *Plastic Reconst Surg.* 1998, 102(3):599-616.
6. Schalin L. Arteriovenous communications in varicose veins localized by thermography and identified by operative microscopy. 1981, 147(6):409-420
7. Balbinot LF, Canani LH, Robinson CC, Achaval M, Zaro MA, Brioschi ML. Plantar Thermography is useful in the early diagnosis of diabetic neuropathy. *Clinics* 2012; 67(12):1419-25
8. Balbinot LF, Robinson CC, Achaval M, Zaro MA, Brioschi ML. Repeatability of infrared plantar thermography in diabetes patients: A Pilot Study. *J Diabetes Sci Technol* 2013;7(5):1130-37
9. Netten JJ, Baal JG, Liu C, Heijden F, Bus SA. Infrared thermal imaging for automated detection of diabetic foot complications. *J Diabetes Sci Technol* 2013;7(5): 1122-29
10. Bagavathiappan S, Jayakumar T, Someshwar PN, Varalakshmi M, Mohan V. Correlation between plantar foot temperature and diabetic neuropathy: A case study by using and infrared thermal imaging technique. *J Diabetes Sci Technol* 2010; 4(6):1386-92.
11. Kambiz S, Neck JW, Cosgun SG, Velzen MHN, Janssen JAMJL, Avazverdi N, Houvius SER, Walbeehm ET. An Early diagnostic tool for diabetic peripheral neuropathy in rats. *PLoS One* 2015; 10(5): e0126892.
12. Goldman, MP. Sclerotherapy: Treatment of varicose and telangiectatic leg veins – 5th ed. 2011, Elsevier pg 4
13. Braga, RZM, Evangelista AL, Santos Filho SJA, Trigo EL, Carnevali Junior LC. Mecanismos bioquímicos da contração muscular promovida pela cáibra. *Rev Bras Fisiol Exerc* 2014, 13 (4):231-38.
14. Weiss R, Feied CF, Weiss MA. Venous Physiology an Pathophysiology in Vein diagnosis and treatment:

- A comprehensive Approach. 2001, Chapter 4: 411-549. McGraw-Hill
15. Lima RCM, Santiago L, Moura RMF, Filaretti FAS, Souza CSA, Evangelista SSM, Britto RR. Efeitos do fortalecimento muscular da panturrilha na hemodinâmica venosa e na qualidade de vida em um portador de insuficiência venosa crônica. *J Vasc Br* 2002; 1(3):219-26.
 16. Wagner Jr FW. The dysvascular foot: a system for diagnosis and treatment. *Foot Ankle* 1981; 2: 64-122.
 17. Teixeira MJ, Lin TY, Fernandes TD, Hernandez AJ, Romano MA, Forni JEN, Amatuzzi M. Lower limb pain. *Rev Med* 2001;80(ed esp pt 2):391-414.
 18. Iida O, Nanto S, Uematsu M, Ikeoka K, Okamoto S, Dohi T, Fujita M, Terashi H, Nagata S. Importance of the Angiosome Concept for Endovascular Therapy in Patients with Critical Limb Ischemia. 2010 *Cathet Cardio Interv* 75:830-836
 19. Staffa E, Bernard V, Kubicek L, Vlachovsky R, VLK D, Mornstein V, Bourek A, Staffa R. Infrared thermography as option for evaluating the treatment effect of percutaneous transluminal angioplasty by patients with peripheral arterial disease vascular. 2017 25(1):42-49.
 20. Lerkvaleekul B, Jaovisidha S, Sungkarat W, Chitrapat N, Fuangfa P, Ruangchaijatuporn T, Vilaiyuk S, The Comparisons between thermography and ultrasonography with physical examination for wrist joint assessment in juvenile idiopathic arthritis. *Physiol Meas* 2017 38(5):691-700.
 21. Sigurgeirsson B. Prognostic factors for cure following treatment of onychomycosis. *J Eur Acad Dermatol Venerol*. 2010; 24:679-84.
 22. Ghannoum MA, Hajjeh RA, Scher R, Konnikov N, Gupta AK, Summerbell R, Sullivan S, Daniel R, Krusinski P, Fleckman P, Rich P, Odom R, Aly R, Parise D, Zaiac M, Rebell G, Leshner J, Gerlach B. A large-scale north American study of fungal isolates from nails: the frequency of onychomycosis, fungal distribution, and antifungal susceptibility patterns. *J Am Acad Dermatol*. 2000;43(4): 641-8
 23. Pariser D, Elewski B, Rich P, Scher RK. Update on onychomycosis: effective strategies for diagnosis and treatment. *Semin Cutan Med Surg*. 2013;32(2s):1-13.
 24. Nagase T, Sanada H, Takehara K, Oe M, Iizaka S, Ohashi Y, Oba M, Kadowaki T, Nakagami G. Variations of plantar thermographic patterns in normal controls and non-ulcer diabetic patients: Novel classification using angiosome concept. *J Plast, Reconst Aest Surg* 2001 64, 860-866.
 25. Alexandrescu VA, Hubermont G, Philips Y, Guillaumie B, Ngongang C, Vandenbossche P, Azadad K, Ledent G, Horion J. Selective Primary Angioplasty Following an Angiosome Model of Reperfusion in the Treatment of Wagner 1-4 Diabetic Foot Lesions: Practice in a Multidisciplinary Diabetic Limb Service. *J Endovasc Ther* 2008; 15:580-593.
 26. Macdonald A, Petrova N, Ainarkar S, Allen J, Plassman P, Whittam A, Bevans J, Ring F, Kluwe B, Simpson R, Rogers L, Machin G, Edmonds M. Thermal symmetry of healthy feet: a precursor to a thermal study of diabetic feet prior to skin breakdown. *Physiol. Meas.* 2017; 38:33-44.
 27. Quesada JJP. Methodological aspects of infrared thermography in human assessment in chapter3. *Application of Infrared Thermography in Sports Science, Biological and Medical Physics, Biomedical Engineering.* 2017. Springer International; 49-79.
 28. Attinger CE, Evans KK, Bulan E, Blume P, Cooper P. Angiosomes of the Foot and Ankle and Clinical Implications for Limb Salvage: Reconstruction, Incisions, and Revascularization. *Plast Reconstr Surg* 2006; 117(suppl):261S
 29. Suami H, Taylor GI, Pan WR. Angiosome Territories of the Nerves of the Lower Limbs. *Plast Reconstr Surg* 2003; 112:1790-1798
 30. Vila TVM, Rosental S, de Sá Guimarães CMD. A new model of in vitro fungal biofilms formed on human nail fragments allows reliable testing of laser and light therapies against onychomycosis. *Laser Med Sci.* 2014;30(3):1031-9