

Paciente con enfermedad del tejido conectivo tratada con homeopatía en seguimiento con Termografía Infrarroja: reporte de caso

Elga Yohana Basto Bermudez^{1,2}, Marcos Leal Brioschi²

¹ Especialista em Termologia e Termografia Médica Aplicada. Bogotá, Colômbia

² Docente do Curso de Especialização em Termologia e Termografia Médica Aplicada. Universidade de São Paulo, São Paulo, Brasil

Resumen

Objetivo: El artículo es un reporte de caso de una paciente de sexo femenino, diagnosticada con una posible enfermedad indiferenciada del tejido conectivo, a la que se le realizó termografía infrarroja en el año 2022 y luego del tratamiento con medicina homeopática. **Caso Clínico:** Se trata de una paciente de sexo femenino de 52 años, radicada en la ciudad de Bogotá, Colombia, con diagnóstico de artralgias a estudio y una posible enfermedad indiferenciada del tejido conectivo, quien acude a consulta de medicina homeopática por primera vez el 16 de mayo de 2022. **Método:** Se decidió realizar Termometría cutánea de manos, utilizando equipo Termocam FLIR C5, modelo C51.2. Se hizo repertorización de los síntomas homeopáticos principales para la patología con el programa Radaropus 1.43.8. Por esta repertorización y por el estudio de la materia médica homeopática se decidió comenzar con Apis mellifica 0/6 método plus, 3 gotas sublingual 3 veces al día y control médico en 1 mes. **Resultados:** se observó un Delta en la Región de interés 1 entre la temperatura máxima y mínima de 4.91 grados centígrados, lo que significa que existe un cambio importante del patrón térmico entre la primera consulta y la última. Con una diferencia temporal de 10 meses, se encuentra que existe una diferencia de ROI de temperatura que va desde -3.4 grados centígrado de temperatura mínima en la mano de algunas regiones que eran las que presentaban mayor inflamación y dolor. **Conclusión:** se observó en la práctica clínica como la termología puede ayudar a mejorar el ejercicio profesional, brindando nuevas herramientas para el diagnóstico y seguimiento de afecciones diversas.

Palavras-clave: termografía, homeopatía, enfermedad indiferenciada del tejido conectivo.

Abstract

Objective: The article is a case report of a female patient, diagnosed with a possible undifferentiated connective tissue disease, who underwent infrared thermography in 2022 and after treatment with homeopathic medicine. **Clinical Case:** This is a 52-year-old female patient, living in the city of Bogotá, Colombia, with a diagnosis of arthralgia under study and a possible undifferentiated connective tissue disease, who came to a homeopathic medicine consultation for the first time. time on May 16, 2022. **Method:** It was decided to perform hand skin thermometry, using Termocam FLIR C5 equipment, model C51.2. Repertorization of the main homeopathic symptoms for the pathology was done with the Radaropus 1.43.8 program. Due to this repertorization and the study of homeopathic materia medica, it was decided to start with Apis mellifica 0/6 plus method, 3 sublingual drops 3 times a day and medical control in 1 month. **Results:** A Delta was observed in Region of Interest 1 between the maximum and minimum temperature of 4.91 degrees Celsius, which means that there is a significant change in the thermal pattern between the first consultation and the last. With a time difference of 10 months, it is found that there is a temperature ROI difference ranging from -3.4 degrees Celsius of minimum temperature in the hand of some regions that were the ones that presented the greatest inflammation and pain. **Conclusion:** it was observed in clinical practice how thermology can help improve professional practice, providing new tools for the diagnosis and monitoring of various conditions.

Keywords: thermography, homeopathy, undifferentiated connective tissue disease.

DOI: <http://dx.doi.org/10.18073/pajmt.2023.10.007>

INTRODUCCION

El término de enfermedad indiferenciada del tejido conectivo (DCCD) se usa para definir patologías reumatológicas que cursan con pruebas serológicas de autoinmunidad positivas, asociadas a la aparición de sintomatología clínica de enfermedades autoinmunes sistémicas (como la artritis reumatoide, el Lupus eritematoso sistémico, polimiositis, dermatomiositis o el síndrome de Sjögren, entre otras) que no cumplen por completo con los criterios de inclusión para clasificarse entre estas enfermedades y por tal motivo no pueden ser diagnosticadas como tales (1,2).

Aunque actualmente no existe un consenso claro para la inclusión de los pacientes con esta enfermedad, entre los hallazgos más importantes de esta entidad, la enfermedad articular es una de las que se encuentra con mayor frecuencia y a nivel paraclínico los anticuerpos antinucleares (ANA) son positivos hasta en un 90% de los enfermos, hallándose también positividad ocasionalmente en los anticuerpos anti-Ro/SSA y anti-RNP y anti-dsDNA.(1,3)

En esta patología entre un 28% -30% de los afectados pueden desarrollar enfermedades diferenciadas del tejido conectivo como artritis y lupus eritematoso sistémico (LES), luego de los 6 años de diagnóstico, con las complicaciones que ello implica y por ende el pronóstico es indeterminado y depende del tipo de órgano que se vea afectado con la evolución de la enfermedad. El tratamiento no se ha establecido con claridad para esta patología (1).

La termografía infrarroja es una herramienta innovadora para la valoración de personas sanas, detección de enfermedades, así como también seguimiento y tratamiento de estas, ya que utilizando la temperatura corporal se puede analizar y valorar además la progresión de las patologías y la evolución de los tratamientos instaurados.

La termometría por medio de imágenes capta la radiación infrarroja producida por la piel y es considerada como un método emergente que ha adquirido importancia

clínica como instrumento de apoyo para detectar enfermedades (fibromialgia, artritis reumatoide y pie diabético). Al analizar con este examen la temperatura corporal, se pueden identificar las diferencias de temperatura y correlacionar los resultados obtenidos comparando el resultado con el de personas sanas y afectadas con patologías. Para este caso se decidió hacer en particular, un seguimiento termográfico de la palma de las manos antes y después del tratamiento con un medicamento homeopático(4,5)

La medicina homeopática es un sistema médico complejo en el que se incluye un sistema terapéutico de medicamentos con ultra diluciones, individualizando los síntomas característicos del enfermo, lo que lleva a la prescripción de un medicamento individualizado (6–8).

En este reporte de caso se puede apreciar el tratamiento y el seguimiento termográfico de una paciente con enfermedad indiferenciada del tejido conectivo.

REPORTE DE CASO

Se trata de una paciente de sexo femenino de 52 años, radicada en la ciudad de Bogotá Colombia, con diagnóstico de artralgias a estudio y una posible enfermedad indiferenciada del tejido conectivo, quien acude a consulta de medicina homeopática por primera vez el 16 de mayo de 2022. La paciente cursó con un cuadro de 3 meses de evolución de la enfermedad, que consistía en dolor fijo tipo ardor de intensidad 8/10 en la escala visual análoga en la región de las manos, asociado a una sensación de manos calientes con pérdida de movilidad y rigidez matutina de 1 hora. El dolor empeoraba con el calor, mejoraba con el frío, negaba dolor en otras articulaciones, siendo el dolor de predominio derecho, asociado también a edema y aumento de calor local de las de las manos. niega traumas asociados a la patología, y está no relacionado a estrés emocional o actividad física excesiva.

Afirmaba que el cuadro clínico se presentó 15 días luego de la aplicación de la segunda dosis de la vacuna para Covid 19 marca Janssen, se dice el antecedente, aunque no existe evidencia científica que demuestre la asociación entre la aplicación de la vacuna y el desarrollo de enfermedades autoinmunes (9).

Como síntomas mentales se destaca que desde el inicio del cuadro clínico la paciente presentaba aumento del miedo a la muerte y la locuacidad que la caracteriza. En los síntomas generales desde el comienzo del cuadro no tiene sed.

Refiere además en el interrogatorio que tiene sueño reparador y duerme 8 horas. Posee una dieta inadecuada, hipercalórica con consumo excesivo de carbohidratos, poco consumo de carnes rojas, sin suplementación. No realiza actividad física.

Antecedentes importantes: patológicos: Hipertensión arterial en tratamiento con Lo-

sartan 50 mg cada día. Alérgicos a la penicilina. Ginecológicos G3P3A0V3 FUR 15 de marzo de 2022 ciclos regulares sin dolor. Familiares Padre Hipertensión Arterial, Madre EPOC, Hermano mayor con artritis Gotosa. Resto de antecedentes negativos.

Al examen físico paciente con talla 150cm peso 58kg, IMC 25.8 con sobrepeso, Tensión arterial 120/70, Temperatura. 36.5 °C, FC:78 x minuto. Como hallazgos positivos se encuentra edema leve a moderado en articulaciones de manos, aumento de la temperatura de predominio derecho como también, en articulaciones del quinto dedo de la mano izquierda. Movilidad limitada para la abducción, y flexión del dedo grueso artejo por dolor y edema, lo que sugiere inflamación activa de las articulaciones de la mano (sinovitis).

Trae exámenes que se muestran a continuación en la Tabla 1.

Tabla 1. Exámenes de laboratorio de la paciente en la primera consulta

| Fecha / laboratorio | Resultado | Valores de referencia | Interpretación |
|---|---|--|---|
| 29/04/2023 Ácido úrico | 6.09 mg/dL | 13 - 79 años HOMBRES 3.7 7.7 mg/dL | Dentro de valores normales |
| 29/04/2023 VSG | 42 mm/hora | Mujeres de 50 a 85 años: Menor de 30 mm/ hora | Aumentada |
| 29/04/2023 Proteína C reactiva | 0.49 mg/dL | 0 - 0.5 mg/dL | Sin alteración |
| 07/05/2022 Anticuerpos extractables Enas | ANTI-RNP/Sm 30.7 UA/mL . ANTI-Sm < 3.5 UA/mL . ANTI-Ro/SSA 192.0 UA/mL . ANTI-La/SSB < 7.0 UA/mL | Negativo: Menor de 10 UA/mL . Positivo: Mayor o Igual a 10 UA/mL . Técnica: Inmunoensayo Quimioluminiscente (CLIA) | Anti Ro/SSA positivos. |
| 07/05/2022 Complemento C3 cuantitativo | 151.40 mg/dL | 83 - 193 mg/dL | Normal |
| 07/05/2022 Complemento C4 cuantitativo | 29.60 mg/dL . | 15 - 57 mg/dL | Normal |
| 07/05/2022 Factor RA Cuantitativo | 20.0 UI/mL | 0 -30 UI/mL | Sin alteración |
| 07/05/2022 Anticuerpos antinucleares | Patrón: NUCLEAR GRANULAR. FINO AC-4. Hasta dilución 1:80. Substrato antigénico: CELULAS HEP - 2. Dilución inicial 1:80. | Resultados positivos en diluciones 1:80 | Positivo |
| 07/05/2022 Hemograma | Sin alteraciones | - | Normal |
| 07/05/2022 Tasa Filtración Glomerular ml/min. Tasa Filtración Glomerular | Tasa Filtración Glomerular (TFG método CCG) 103.89 mL/min. Tasa Filtración Glomerular (TFG método MDRD) 116.03 | los resultados normales van de 90 a 120 mL/ | Dentro de limites normales |
| 07/05/2022 Rx de manos comparativas | Leves cambios radiográficos sugestivos de enfermedad articular degenerativa. | -- | Cambios sugestivos de enfermedad articular degenerativa en manos |

MÉTODOS

Examen termográfico primera consulta.

Se decide realizar Termometría cutánea de manos, utilizando equipo Termocam FLIR C5, modelo C51.2, con Wi-fi, firewall, global infravermelho longo 8-14um, objetiva 54, frecuencia de imagen 8.7 Hz, resolución 320x240. Se realizó climatización y estabilización térmica del paciente por 15 minutos, en ambiente térmicamente controlado (23 grados centígrados) con conveccion mínima de aire (0,2 m/s), humedad relativa de aire abajo del 60% analizando las manos de forma comparativa.

Se estudiaron áreas (Regiones de Interés – ROI) localizadas en la palma de las manos que presentaron hipo-radiación o hiper-radiación, comparando las asimetrías en las regiones contralaterales y su relación con posibles patologías con diferencias mayores a 0.3 grados centígrados.

Toma del caso con homeopatía en la primera consulta.

Se hace repertorización de los síntomas homeopáticos principales para la patología con el programa Radaropus 1.43.8 como se enumeran en la Tabla 2.

Tabla 2. Síntomas repertorizados para el caso

| Síntomas repertorizados para el caso clínico |
|---|
| mente, miedo muerte; de la mente, locuacidad |
| generales, vacunación; trastornos después de extremidades, dolor frío, aplicaciones frías mejora. |
| extremidades, dolor manos punzante; dolor extremidades, dolor manos ardiente |
| extremidades - inflamación - articulaciones – sinovitis |
| estómago, sed; ausencia de |

Como resultado se obtuvieron los siguientes medicamentos Apis mellifica cubre 8/8 síntomas, Aconitum cubre 7/8 síntomas, Sulph cubre 7/8 síntomas, Belladonna cubre 7/8 síntomas, Calc cubre 7/8 síntomas, Rhus tox cubre 7/8 síntomas.

Por esta repertorización y por el estudio de la materia médica homeopática se decidió comenzar con Apis mellifica 0/6 método plus, 3 gotas sublingual 3 veces al día y control médico en 1 mes. Paciente no toma en el momento ningún medicamento para la patología aquí expuesta(10) .

RESULTADOS

Al realizar la termometría se observan regiones de hiper-radiación bien delimitadas de manos con predominio de mano derecha y diferencia de temperatura mayor de 1 grado centígrado (Delta) entre los diferentes ROI (region of interest) de temperatura de la mano derecha con los ROI de la mano izquierda (mirar Figura 1 y Tabla 3). Estas alteraciones funcionales en la valoración de la termografía de mano se correlacionan con las condiciones clínicas antes descritas, como inflamación por una posible sinovitis activa.

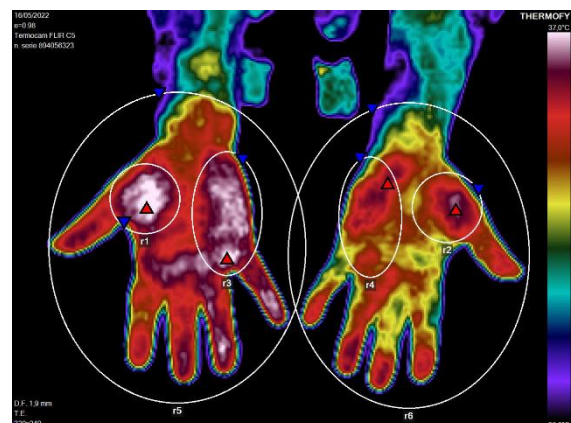


Figura 1. Termografía palmar de manos primera consulta

Tabla 3. Regiones de Interés (ROI) y Deltas (diferencia entre ROI) de la Figura 1.

| ROI | Temperatura Máxima (°C) | Temperatura Mínima (°C) | Temperatura Media (°C) |
|-------------|-------------------------|-------------------------|------------------------|
| r1 | 37.41 | 30.12 | 36.02 |
| r2 | 36.53 | 28.04 | 34.62 |
| r3 | 37.21 | 28.02 | 35.73 |
| r4 | 36.02 | 28.01 | 34.16 |
| r5 | 37.41 | 28.00 | 34.43 |
| r6 | 36.53 | 28.00 | 33.25 |
| Delta r1-r2 | 0.88 | 2.08 | 1.40 |
| Delta r3-r4 | 1.19 | 0.01 | 1.57 |
| Delta r5-r6 | 0.88 | 0.00 | 1.18 |

Evolución del caso

Luego de controles mensuales por consulta homeopática, la paciente observa la mejoría de los síntomas como dolor, limitación para la movilización, edema y sinovitis de las manos, por lo cual la conducta terapéutica fue aumentar paulatinamente la dosis de Apis mellifica hasta llegar a una potencia homeopática de Apis Mellifica 0/14 método plus, 3 gotas sublinguales 3 veces al día, sin ningún otro medicamento utilizado para tal fin, como AINES o corticoides.

Luego de 10 meses de tratamiento, en 14 de marzo de 2023, se realizó el último control donde la paciente refiere mejoría marcada de los síntomas como dolor y aumento de la movilidad de las manos, con disminución de la inflamación de estas. Entre los síntomas mentales se destaca la mejoría del miedo a la muerte y la locuacidad. Sigue teniendo un sueño reparador. No ha tenido mejoría de la dieta.

Al examen físico paciente con talla 150cm peso 58kg, IMC 25.8 con sobrepeso, Tensión arterial 110/60, Temperatura. 36.7 ° C, FC:72 x minuto, Fr:14x minuto. Como hallazgos en esta última valoración se observa mejoría significativa de la movilidad articular para la abducción y flexión del grueso artejo, que es casi normal,

mejoría del calor local y edema de palmas de manos con simetría de las dos manos.

Se decide realizar nuevamente estudio termográfico en las áreas localizadas en la palma de las manos que presentaron hiporradiación o hiper-radiación, comparando las asimetrías en las regiones contralaterales y con las mismas condiciones realizadas de la primera Termometría cutánea de manos, utilizando equipo Termocam FLIR C5, climatización y estabilización térmica del paciente como se observa en la Figura 2 y Tabla 4.

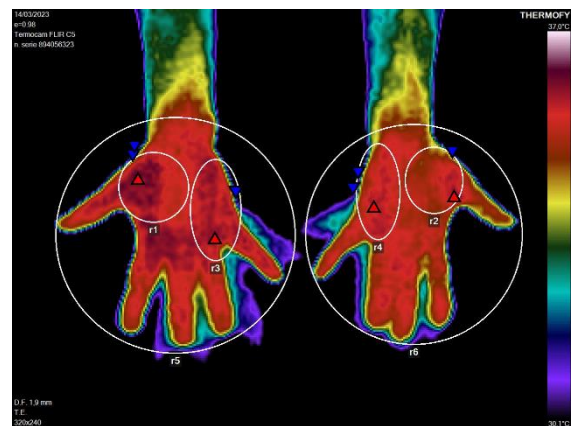

Figura 2. Termografía palmar de manos última consulta

Tabla 4. Regiones de Interés (ROI) y Deltas (diferencia entre ROI) de la Figura 2.

| ROI | Temperatura Máxima (°C) | Temperatura Mínima (°C) | Temperatura Media (°C) |
|-------------|-------------------------|-------------------------|------------------------|
| r1 | 36.34 | 33.96 | 35.70 |
| r2 | 35.97 | 32.88 | 35.18 |
| r3 | 36.09 | 28.00 | 35.22 |
| r4 | 35.89 | 28.01 | 35.19 |
| r5 | 36.34 | 28.00 | 34.02 |
| r6 | 35.97 | 28.00 | 33.87 |
| Delta r1-r2 | 0.37 | 1.08 | 0.52 |
| Delta r3-r4 | 0.20 | -0.01 | 0.03 |
| Delta r5-r6 | 0.37 | 0.00 | 0.15 |

En este estudio se observa una comparación del área palmar de las manos, con disminución de las áreas de hiper-radiación antes descritas en la primera consulta. El área palmar de las manos y las temperaturas medias de los lados derecho e izquierdo es similar tanto en su temperatura como también en su patrón. Lo que tiene concordancia con la última valoración del paciente.

Revisando los exámenes termográficos efectuados para este caso clínico, haciendo una comparación de ROI se puede apreciar que existen diferencias marcadas entre las temperaturas máximas y mínimas entre los deltas de temperatura entre la Figura 1 y la Figura 2, por ejemplo, el Delta de r1 existe una diferencia entre la temperatura máxima y mínima de 4.91 grados centígrados, lo que significa que existe un cambio importante del patrón térmico entre la primera consulta y la última.

Con una diferencia temporal de 10 meses, se encuentra que existe una diferencia de ROI de temperatura que va desde -3.4 grados centígrado de temperatura mínima en la mano de algunas regiones que eran las que presentaban mayor inflamación y dolor.

DISCUSIÓN

Se cree que la enfermedad indiferenciada del tejido conectivo es una enfermedad autoinmune que se presenta por fases o etapas, la primera o inicial comienza mucho antes que los síntomas, sin marcadores positivos, posiblemente desencadenada por la combinación de factores tanto genéticos como epigenéticos (ambientales, nutriciones, etc). En la segunda etapa, ya se presentan alteraciones de los marcadores sanguíneos, aunque persiste la falta de manifestaciones clínicas, en la tercera etapa se pueden presentar tanto manifestaciones clínicas como de marcadores. La última etapa es cuando ya se tienen signos y síntomas considerables, es en esta etapa donde puede permanecer como una enfermedad indiferenciada del tejido conectivo o

puedo cambiar a otras enfermedades identificables en mayor medida como LES y la artritis reumatoide. Para el caso que nos atañe la paciente se encuentra entre la segunda y tercera etapa de la enfermedad. (1,3,11).

Según el artículo del Dr Pepmueller, como ya se había enunciado entre un 28-30% de los pacientes con enfermedad indiferenciada desarrolla un síndrome bien definido de enfermedad del colágeno con los siguientes porcentajes: "AR en 13,1%, síndrome de Sjogren en 6,8%, LES en 4,2%, esclerodermia, en 2,8%, MCTD en 4,0%, vasculitis sistémica en 3,3% y miositis en 0,5%, se considera que los 6 primeros años luego del diagnóstico tienen mayor probabilidad de evolución a estas patologías antes mencionadas" (12)

Para el tratamiento se emplean medicamentos semejantes a los utilizados para otras condiciones autoinmunes como corticoides, hidroxicloroquina y aines dependiendo de la severidad de los síntomas. Sin embargo, por la poca claridad en los criterios diagnósticos no está muy bien definido ni el tratamiento a largo plazo, ni se puede afirmar el efecto que tiene la enfermedad a largo plazo en la calidad de vida, que puede ser desde una enfermedad leve a una de características severas. (11).

la termografía se ha venido implementando como un recurso importante tanto en el diagnóstico como el seguimiento de los tratamientos para algunas patologías, este es el caso de enfermedades reumatológicas. Asimismo, es valioso su aporte para realizar diagnósticos diferenciales entre diversas dolencias que tengan síntomas similares, pero que presenten termográficamente diferencias, o que por otros medios sean difíciles de valorar. También ayuda evaluar algunos tipos de deficiencias que causaron las disfunciones que fueron factores causales de las disfunciones asociadas al cuadro clínico (4,13-16).

Según lo afirma una revisión sistemática del año 2017, realizada por Elsa Sousa, Ricardo Vardasca, Sérgio Teixeira, Adérito Seixas, Joaquim Mendes y colaboradores la termografía infrarroja "puede ayudar en el registro de diagnóstico y tratamiento de

procesos inflamatorios, como como artritis reumatoide, utilizándose como un indicador de alteración vascular en los dedos de pacientes con enfermedades reumáticas y los resultados muestran que hubo una diferencia significativa entre los valores para el paciente con Artritis Reumatoide y los grupos de control que utilizan termografía”(4,13)

El cuerpo es simétrico termográficamente hablando, tanto cuantitativamente como cualitativamente, por ello es de gran importancia comparar las áreas de interés (ROI) obtenidas en este reporte de caso y evaluar su simetría. La selección de estas ROI proporciona información cuantitativa de las áreas de preocupación. En este caso en particular las temperaturas locales cutáneas no fueron simétricas y presentaban áreas hiper-radiantes, que evolucionaron termográficamente luego de 10 meses, disminuyendo los Delta de temperatura entre las áreas de las manos estudiadas en más de 2 grados centígrados, lo que implica una mejoría termográfica que debe seguir siendo valorada a largo plazo para advertir el deterioro y el detrimento de la función articular (16,17)

Los hallazgos encontrados en este caso clínico son concordantes con estudios realizados en el año 2019 por Gatt, Mercica, Borg y colaboradores, donde se encontró una relación directa entre el aumento de la temperatura y la artritis reumatoidea, en el caso de este estudio se llegó a la conclusión de que existían temperaturas más altas entre las palmas de las manos de los pacientes enfermos, y menor probabilidad de padecer artritis reumatoidea con una temperatura de palmas de manos de 31.5 grados centígrados (18).

El medicamento homeopático Apis mellifica es obtenido a partir de la abeja entera y por ello incluye entre estos componentes sustancias como apamina, dopamina, serotonina, así como el veneno del insecto (10,19)

Apis Mellifica como medicamento homeopático es ampliamente utilizado en homeopatía unicista para el manejo de diversas enfermedades, entre las que se encuentran las enfermedades reumatológicas

como la enfermedad indiferenciada del tejido conectivo. Este medicamento actuando sobre las serosas y se utiliza para tratar modalidades de dolor tipo ardor acompañado de edema, rubor e inflamación con articulaciones que mejoran con el frío (8,19–21).

Las termografías realizadas presentarán disminución tanto de ROI como de los síntomas, al tomar el medicamento homeopático, lo que puede servir de base para estudios posteriores.

El resultado de este caso clínico es concordante con datos obtenidos por Poitevin, Davenas, Benveniste y colaboradores, al aplicar Apis mellifica obteniendo mejoría del cuadro clínico de inflamación y dolor de manos y se correlaciona con estudios experimentales donde se utilizó apis mellifica homeopatizada e histamina homeopatizada observando degranulación basófila con la aplicación de estos medicados, inhibiendo esta forma el proceso inflamatorio (8,19).

También este reporte guarda relación directa con el resultado publicado en la revista Homeopathy de un reporte de caso donde Pannek y colaboradores en el año 2021 donde un paciente con inflamación de tobillo presentó mejoría de su cuadro clínico luego de 24 horas y por 3 años al administrársele Apis mellifica 200CH (22).

El control térmico de esta paciente a lo largo del tiempo pudo proporcionar información importante para realizar una evaluación tanto cualitativa, como cuantitativa del proceso inflamatorio de las manos y el progreso de la mejoría de la lesión. como propósito a largo plazo corregir los factores perpetuadores y etiológicos predisponentes que puedan ayudar a empeorar la calidad de vida de la paciente, como lo son el cambio de la dieta y mejoría del sobrepeso para evitar disfunciones metabólicas que contribuyan con la inflamación crónica (23).

Este es uno de los primeros casos clínicos en que se utiliza la termografía como herramienta para el análisis y seguimiento del tratamiento de una enfermedad reumatológica como lo es la enfermedad indife-

renciada del tejido conectivo y el tratamiento con homeopatía unicista, haciendo una valoración anterior y posterior de 10 meses de tratamiento con el mismo medicamento homeopático con marcada mejoría tanto subjetiva como objetiva del cuadro clínico.

CONCLUSIÓN

Este reporte de caso es el punto de partida para encontrar una convergencia entre el diagnóstico de diversas patologías que se observan en la práctica clínica de medicina homeopática y como la termología puede ayudar a mejorar el ejercicio profesional, brindando nuevas herramientas para el diagnóstico y seguimiento de afecciones diversas, suministrando información relevante que no puede ser estudiada con otros medios diagnósticos y que en conjunto con ellos puede brindar mejor información para un tratamiento adecuado.

REFERENCIAS

- Rubio J, Kytтарыс VC. Undifferentiated Connective Tissue Disease: Comprehensive Review. *Curr Rheumatol Rep*. 2023.
- Antunes M, Scirè CA, Talarico R, Alexander T, Avcin T, Belocchi C, et al. Undifferentiated connective tissue disease: state of the art on clinical practice guidelines. *RMD Open*. 2019 Feb;4(Suppl 1):e000786.
- Mosca M, Tani C, Talarico R, Bombardieri S. Undifferentiated connective tissue diseases (UCTD): Simplified systemic autoimmune diseases. *Autoimmun Rev* [Internet]. 2011;10(5):256–8. Available from: <https://www.sciencedirect.com/science/article/pii/S1568997210002090>
- Sousa E, Vardasca R, Teixeira S, Seixas A, Mendes J, Costa-Ferreira A. A review on the application of medical infrared thermal imaging in hands. *Infrared Phys Technol*. 2017 Sep;85:315–23.
- Lucas R, Brioschi M. Termografia aplicada a la fisioterapia. . first. Vol. 1. No Brasil; 2016.
- Casas G, Urrego D. conceptos sobre proceso salud y enfermedad en médicos homeópatas de diferentes escuelas de formación en Bogotá. primera. universidad Nacional de Colombia, editor. Vol. 1. 2011.
- Páez ILG. Fundamentos teóricos de homeopatía. primera. Bogotá, Colombia: Instituto Luis G Páez; 2014.
- Manchanda RK, Gupta M, Gupta A, Haselen R van. The Clinical and Biological Effects of Homeopathically Prepared Signaling Molecules: A Scoping Review. *Homeopathy*. 2022 Feb 19;111(01):010–21.
- Cairolí E, Espinosa G. Enfermedades autoinmunes y vacunas contra la COVID-19. Toma de decisiones en escenarios de incertidumbre. *Med Clin (Barc)*. 2021 Sep;157(5):247–52.
- Jouanny J, Crapanne J, Dancer H, . MJ. *Terapeutica homeopática*. Vol. 2. Francia: Boiron; 2004.
- MARWA, Khaled; ANJUM, Fatima. Undifferentiated connective tissue disease. In: *StatPearls* [Internet]. StatPearls Publishing, 2023.
- Pepmueller PH. Undifferentiated Connective Tissue Disease, Mixed Connective Tissue Disease, and Overlap Syndromes in Rheumatology. *Mo Med*. 2016;113(2):136–40.
- Vardasca R, Magalhaes C, Silva P, Abreu P, Mendes J, Restivo MT. Bio-medical musculoskeletal applications of infrared thermal imaging on arm and

- forearm: A systematic review. *J Therm Biol.* 2019 May;82:164–77.
14. Schiavon G, Capone G, Frize M, Zaffagnini S, Candrian C, Filardo G. Infrared Thermography for the Evaluation of Inflammatory and Degenerative Joint Diseases: A Systematic Review. *Cartilage.* 2021;13:1790S-1801S.
 15. Lahiri BB, Bagavathiappan S, Jayakumar T, Philip J. Medical applications of infrared thermography: A review. *Infrared Phys Technol* [Internet]. 2012;55(4):221–35. Available from: <https://www.sciencedirect.com/science/article/pii/S1350449512000308>
 16. Campbell JS, Mead MN. *Human Medical Thermography.* Boca Raton: CRC Press; 2022.
 17. Tan YK, Hong C, Li HG, Allen JC, Thumboo J. Thermography in rheumatoid arthritis: a comparison with ultrasonography and clinical joint assessment. *Clin Radiol.* 2020;
 18. Gatt A, Mercieca C, Borg A, Grech A, Camilleri L, Gatt C, et al. A comparison of thermographic characteristics of the hands and wrists of rheumatoid arthritis patients and healthy controls. *Sci Rep.* 2019 Nov 25;9(1):17204.
 19. Poitevin B, Davenas E, Benveniste J. In vitro immunological degranulation of human basophils is modulated by lung histamine and *Apis mellifica*. *Br J Clin Pharmacol.* 1988 Apr;25(4):439–44.
 20. Bigagli Cristina; Bernardini Simionetta; Dei Andrea; Filippini Angelica; Dolara Piero EL. Exploring the effects of homeopathic *Apis mellifica* preparations on human gene expression profiles. *Homeopathy* [Internet]. 2014;103(02):127–32. Available from: <http://www.thieme-connect.com/products/ejournals/abstract/10.1016/j.homp.2014.01.003>
 21. Torres J. Evaluación de la respuesta inmunológica del *Apis Mellifica* homeopatizada en cultivos de células mononucleares en sangre periférica Javier Eduardo Torres Carranza. Trabajo de Grado Maestría medicina alternativa. Universidad Nacional de Colombia.; 2011.
 22. Pannek J, Pannek-Rademacher S. Homeopathic Treatment of a Lower Leg Edema—A Case Report. *Homeopathy.* 2021.
 23. Aroa Hernández Rodríguez. Evaluation of nutritional information in rheumatic patients. [Zaragoza. España]: Universidad de Zaragoza; 2020.