

Uso da Imagem Infravermelha em Caso de Envenenamento de uma Criança Picada por *Bothrops Pubescens* (Cope, 1870) no Uruguai

Sergio Andres Machado¹, Maria Noel Tortorella¹, Carlos Roberto de Medeiros², Alba Negrin¹

¹ Hospital de Clínicas. Centro de Información y Asesoramiento Toxicológico. Unidad Académica de Toxicología. Universidad de la República, Montevideo, Uruguay.

² Laboratório de Ecologia e Evolução do Instituto Butantan. Gerente Médico do Centro de Informação e Assistência Toxicológica do Instituto da Criança do HCFMUSP, Universidade de São Paulo, São Paulo, Brasil.

Resumo

Objetivo: Relatar um caso de uma criança picada por uma serpente *Bothrops Pubescens* (Yarará) no qual foram realizadas imagens infravermelhas para avaliar a clínica local, complicada por infecção secundária. **Caso clínico:** Paciente feminina, 5 anos de idade, foi atendida no serviço de saúde 2 horas após ter sofrido uma picada por serpente, em área rural do Uruguai, identificada como *Bothrops Pubescens*, na face interna do pé direito. Um torniquete foi realizado na altura do tornozelo por mais de 1 hora. No exame clínico inicial edema do pé, observa-se duas picadas separadas por 2 cm, sem sangramento ou equimose, tempo de coagulação 5 minutos. Inicia-se protocolo do Centro de Informação e Assessoramento Toxicológico (CIAT) com AINH, hidrocortisona, administração de antiveneno (SAO 8 amp BIOL liofilizado em 200cc SF em 30 min). Evoluindo com melhora clínica favorável e alta hospitalar no 16º dia após a picada. A paciente retorna de forma ambulatorial no dia 67 com recuperação total do tecido da área afetada pela picada. **Método:** As imagens termográficas foram obtidas de acordo com as recomendações internacionais. Com o uso de uma câmera FLIR C5®, foram traçadas Regiões de Interesse (ROI) a partir de referências anatômicas. A comparação entre as magnitudes térmicas observadas nas ROIs (ΔT média E/Bx) no membro afetado e suas correspondentes no membro contralateral. Realizou-se uma curva diárias dos valores ΔT média com as cifras de leucocitose. **Resultados:** Observou-se um aumento dos ΔT paralelamente ao aumento na contagem de leucócitos sanguíneos. No 4º dia após a picada, os parâmetros de inflamação evoluem com aumento de leucócitos 19.300 u/L, com valores de ΔT média E/Bx 3.7/3.1°C respectivamente. Entre o 4º e o 6º dia após a picada, as bolhas evoluem para conteúdo soro purulento. Nesta fase os valores de ΔT média E/Bx alcançaram seu valores máximos de 5.2/3.6°C respectivamente. No retorno ambulatorial no 67º dia ΔT média E/Bx 0.3/0.2°C respectivamente. **Conclusão:** Pode-se concluir que a imagem infravermelha no *Bed Side* pode fornecer dados objetivos e propedêuticos que podem apoiar o diagnóstico, assim como o seguimento das picadas por serpentes peçonhentas na população pediátrica, para o monitoramento evolutivo de fenômenos locais. Para que se possa confirmar essa conclusão, um estudo prospectivo está sendo realizado e terá seus resultados publicados no futuro.

Palavras Chave: Termografia *Bed Side*, *Bothrops*, Picada, Delta T. Pediatria

Abstract

Objective: To report a case of a child bitten by a *Bothrops Pubescens* snake (Yarará) in which infrared images were taken to evaluate the local clinic, complicated by secondary infection. **Clinical case:** Female patient, 5 years old, attended the health service 2 hours after suffering a snakebite, in a rural area of Uruguay, identified as *Bothrops Pubescens*, on the inner face of the right foot. A tourniquet was applied at the ankle for more than 1 hour. In the initial clinical examination, edema of the foot was observed, two bites separated by 2 cm, without bleeding or ecchymosis, clotting time 5 minutes. A protocol at the Center for Information and Toxicological Advice (CIAT) begins with NSAID, hydrocortisone, and administration of antivenom (SAO 8 amp BIOL lyophilized in 200cc SF in 30 min). Evolving with favorable clinical improvement and hospital discharge on the 16th day after the bite. The patient returns as an outpatient on day 67 with full recovery of the tissue in the area affected by the bite. **Method:** Thermographic images were obtained in accordance with international recommendations. Using a FLIR C5® camera, Regions of Interest (ROI) were traced from anatomical references. Comparison between the thermal magnitudes observed in the ROIs (ΔT average E/Bx) in the affected limb and their counterparts in the contralateral limb. A daily curve of ΔT average values with leukocytosis figures was performed. **Results:** An increase in ΔT was observed in parallel with an increase in the blood leukocyte count. On the 4th day after the bite, the parameters of inflammation evolve with an increase in leukocytes of 19,300 u/L, with values of ΔT average E/Bx 3.7/3.1°C respectively. The blisters evolve to purulent serum content between the 4th and 6th day after the bite. In this phase, the values of ΔT average E/Bx reached their maximum values of 5.2/3.6°C respectively. At the outpatient return on the 67th day ΔT average E/Bx 0.3/0.2°C respectively. **Conclusion:** It can be concluded that *Bed Side* infrared images can provide objective and propaedeutic data that can support the diagnosis, as well as the follow-up of bites by venomous snakes in the pediatric population, for the evolutionary monitoring of local phenomena. In order to confirm this conclusion, a prospective study is being carried out and its results will be published in the future.

Keywords: *Bed Side* Thermography, *Bothrops*, Bite, Delta T. Pediatrics

DOI: <http://dx.doi.org/10.18073/pajmt.2023.10.005>

INTRODUÇÃO

O envenenamento por picadas de serpentes acomete, todos os anos, até cerca de 2,7 milhões de pessoas no mundo, a maioria moradora em comunidades menos desenvolvidas dos países tropicais e subtropicais(1,2). No Uruguai, o Centro de Información y Asesoramiento Toxicológico (CIAT), do Hospital de Clínicas “Dr. Manuel Quintela” da Faculdade de Medicina da Universidade da República, tem registrado mais de 100 atendimentos por acidentes ofídicos a cada ano, dos quais cerca de 60 são referentes a envenenamentos causados por duas serpentes do gênero

Bothrops: *Bothrops Alternatus* e *Bothrops Pubescens*(3-7). O veneno botrópico, além de induzir uma coagulopatia por consumo de fibrinogênio, seu principal efeito sistêmico, é capaz de provocar alterações no local da picada, caracterizadas por um processo inflamatório, que leva ao surgimento de edema local acompanhado de fenômenos dolorosos, muitas vezes complicados por necroses e infecções secundárias (4-8). A avaliação clínica desses efeitos locais é elemento primordial na tomada de decisão terapêutica, quer na indicação da quantidade de antiveneno a ser prescrita, como, posteriormente, na introdução de antibioticoterapia para o tratamento de infecções secundárias (3-10).

Por outro lado, o uso da imagen infravermelha no *Bed Side*, cuja técnica é baseada na obtenção de imagens infravermelhas capazes de quantificar de forma não invasiva a temperatura da superfície corpórea, através da captura da radiação normalmente emitida pelos corpos e da produção de uma imagem digital de alta resolução (termograma), embora relativamente nova, tem se tornado uma prática comum em alguns campos da medicina. (6-14). Através da análise das imagens obtidas, tem sido possível estudar doenças em que a temperatura da pele pode refletir a presença de inflamação nos tecidos subjacentes, ou naquelas em que o fluxo sanguíneo está aumentado ou

diminuído devido a alguma anormalidade clínica. (9,10). Alguns estudos recentes tem mostrado o seu potencial na avaliação das alterações locais observadas nos envenenamentos ofídicos. (11-16).

Este trabalho teve por objetivo relatar um caso de uma criança picada por uma serpente *Bothrops Pubescen* (Yarará) no qual foram utilizadas imagens termográficas para avaliar a sintomatologia local, complicada por infecção secundária. Até onde se sabe, trata-se do primeiro caso em que essa técnica foi utilizada no Uruguai, com esse objetivo.

CASO CLÍNICO

Paciente feminina, 5 anos de idade, foi atendida no serviço de saúde 2 horas após ter sofrido uma picada por serpente, área rural do Uruguai, identificada como *Bothrops Pubescens*, na face interna do pé direito. Um torniquete foi realizado na altura do tornozelo por mais de 1 hora. No exame clínico inicial paciente lúcida, dolorida. Sem sangramento sistêmico. No nível loco regional edema do pé, observa-se duas picadas separadas por 2 cm, sem sangramento ou equimose, pulsos presentes. Tempo de coagulação 5 minutos. Inicia-se protocolo do Centro de Informação e Asesoramiento Toxicológico (CIAT) com AINH, hidrocortisona, administração de antiveneno (SAO 8 amp BIOL liofilizado em 200cc SF em 30 min). Optou-se pela transferência para a UTI do Hospital Geral Infantil, devido à extensão do edema para o joelho e para descartar síndrome compartimental.

Na evolução sob as 24 - 36 horas da picada, apresentava equimose nas áreas de punção, pele com vermelhidão e bolhas no dorso e face externa/interna do MID com conteúdo hemorrágico. No 4º dia após a picada, os parâmetros de inflamação evoluem com aumento de leucócitos 19.300 u/L, assim como ocorre eventos de temperatura axilar de 37,9°C a 38,8°C, entre o 4º e o 6º dia após a picada. Nessa etapa as bolhas evoluem para conteúdo soro purulento. Foi indicado cultivo

bacteriano do pus. A paciente recebeu antibioticoterapia dirigida com metronidazol, clindamicina e ampicilina sulbactam, evoluindo com melhora clínica favorável e alta hospitalar no 16º dia após a picada. A paciente retorna de forma ambulatorial no dia 67 com recuperação total do tecido da área afetada pela picada, sem compromisso funcional local.

METODOLOGIA

As imagens termográficas foram obtidas no *Bed Side* de acordo com as recomendações internacionais (9,14,15). Com o uso de uma câmera FLIR C5® (FLIR Systems AB, Suécia). Esse sistema infravermelho possui uma resolução de imagem de 160 x 120 pixels, sensibilidade térmica de <70 mK e gera mapas coloridos, quantitativos e qualitativos, das temperaturas das superfícies (termogramas). Para a análise dos resultados, foi utilizada a escala de cores “rainbow”, com a qual as áreas mais quentes são representadas nas imagens pelas cores branco/vermelho, enquanto as mais frias, pelas cores azul/preto. A aquisição e o armazenamento das imagens foram realizados com o software Flir Tools® (V 6.4.15320.1002, 2015, FLIR Systems AB, Suécia). Alguns cuidados foram observados antes da obtenção de cada imagem: o não consumo de bebidas ou alimentos quentes por pelo menos uma hora antes e a não utilização de qualquer produto na pele, como cremes ou talcos. A emissividade da pele foi assumida em um valor de $0,98 \pm 0,019$. Antes das medições termográficas, a paciente permaneceu por pelo menos 15 minutos em uma sala climatizada em um ambiente com temperatura controlada (23°C), o que permite capturar variações de temperatura da pele em uma faixa de $0,05 - 0,1^{\circ}\text{C}$ da região afetada para a região corporal circundante, ou a região contralateral do corpo. (9-18). A Figura 1 apresenta as regiões de interesse (ROIs) analisadas neste caso.

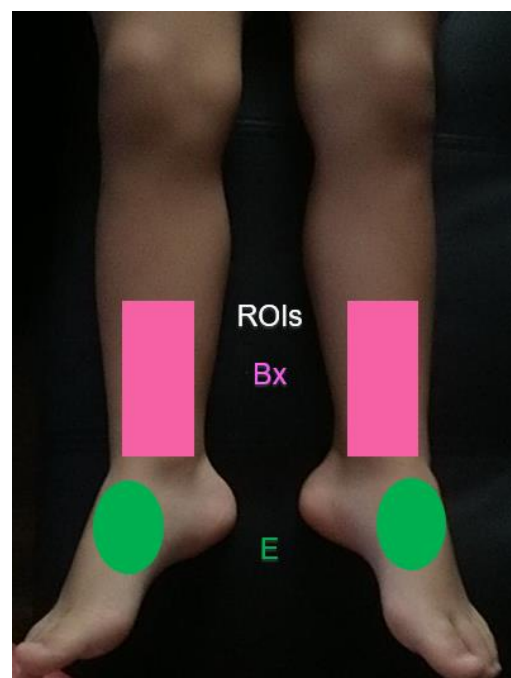


Figura 1. Imagem mostrando as regiões de interesse (ROIs) a serem analisadas. ROIs Bx (rosa), ROIs E (verde). As comparações entre as magnitudes térmicas das ROIs foram calculadas a partir das diferenças entre as médias de temperaturas: $\Delta T = \text{média das temperaturas da ROI do membro afetado (direito)} - \text{média das temperaturas da ROI do membro normal (esquerdo)}$.

Após capturadas as imagens térmicas qualitativas, foram traçadas Regiões de Interesse (ROI) a partir de referências anatômicas, utilizando a ferramenta de desenho de polígonos embutida no software da câmera, com a intenção de comparar os dados quantitativos das áreas afetadas com áreas normais ou contralaterais. (15,19). (Figura 1). A comparação entre as magnitudes térmicas observadas nas ROIs (quadriláteros, círculos) desenhadas no membro afetado e suas correspondentes no membro contralateral foi realizada a partir das diferenças (ΔT) entre as médias aritméticas dos valores de temperatura de todos os pixels dentro de cada ROI considerada. (13,15,19). Com esses dados foi possível avaliar quantitativamente as assimetrias de temperatura entre as áreas afetadas pelo veneno e a região circundante do membro afetado, ou a área correspondente no membro contralateral. Foram comparados

os valores obtidos dos ΔT média com os valores de leucocitose dos exames, desde as 24 horas até a alta hospitalar.

Estudos têm mostrado que o grau de assimetria térmica entre os lados opostos do corpo (ΔT) é muito pequeno. (17,18). Por exemplo, o valor de ΔT para a testa (média \pm desvio padrão) é $0,18 \pm 0,18^\circ\text{C}$, para a perna é $0,27 \pm 0,2^\circ\text{C}$ e para o pé é $0,38 \pm 0,31^\circ\text{C}$. (17,18). O limite superior normal do ΔT tem sido considerado 1°C . (11,12,17). Entretanto, em certos casos clínicos, um valor de ΔT inferior a $1,0^\circ\text{C}$ pode ser significativo. (11,12,17).

Imagens termográficas, assim como exames laboratoriais de rotina como hemograma, foram realizados no primeiro dia após a picada e sequencialmente nos dias 4^o, 6^o, 8^o, 11^o e 67^o. Foi obtida a autorização da família da paciente para

esta publicação, das imagens térmicas, mediante consentimento assinado, respeitando elementos de caráter anônimo da paciente.

RESULTADOS

A análise qualitativa das imagens térmicas permite perceber assimetrias na distribuição das temperaturas entre o membro afetado e o contralateral. Observou-se um aumento dos ΔT paralelamente ao aumento na contagem de leucócitos sanguíneos, conforme mostrado na Tabela 1. As imagens termográficas obtidas nos 24hs, 36hs, 4^o, 6^o, 8^o, 11^o e 67^o dias após a picada com as respectivas fotos digitais são apresentadas na Figura 2.

Tabela 1. Curva de valores de leucocitose, ΔT média nas ROIs Bx/E, Hemoglobina e Temperatura.

Exames	24hs	36hs	4 ^o dia	6 ^o dia	8 ^o dia	11 ^o dia	67 ^o dia
Leucócitos (u/L)	6,2	9,6	19,3	15,1	11,4	8,1	6,5
ΔT média ROIs Bx ($^\circ\text{C}$)	2,5	0,8	3,1	3,6	2,3	0,8	0,2
ΔT média ROIs E ($^\circ\text{C}$)	1,7	1,0	3,7	5,2	3,2	0,9	0,3
Hemoglobina (g/dL)	10,6	10,4	10,7	10,0	10,2	9,9	12,6
Temperatura axilar ($^\circ\text{C}$)	37,2	37,3	37,9	38,8	37,9	36,0	36,0

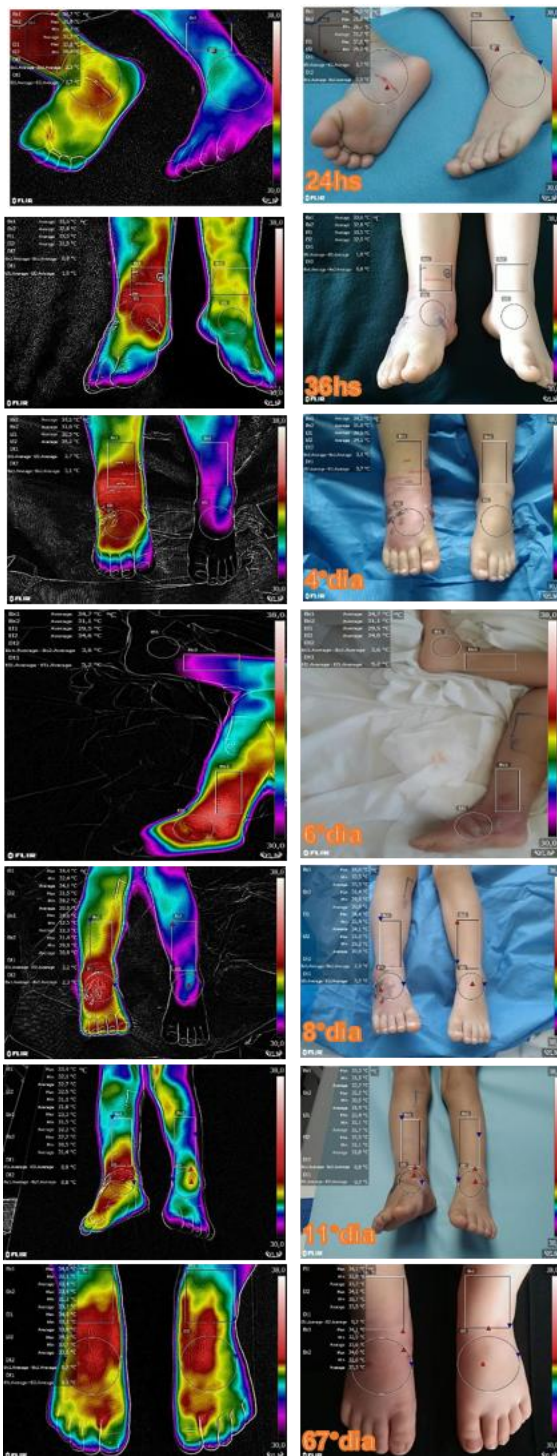


Figura 2. Imagens sequenciais de termogramas e óticas, realizadas no *Bed Side* na internação. Post Processadas no Software FLIR Tools 6.4, utilizando escala Rainbow HC. Termogramas das 24hs, 36hs, dias 4º, 6º, 8º, 11º, e 67º de evolução após a picada.

Na evolução sob as 24-36 horas da picada apresentava equimose nas áreas de punção, pele com vermelhidão e bolhas no dorso e face externa/interna do MID com conteúdo hemorrágico. Foi descartado mediante ecodoppler de MMII com fluxos distais presentes em fase sistólica e diastólica (2,3,6). Os termogramas aqui mostravam ΔT média de E/Bx 1,7 / 2,5°C resparâmetros de inflamação evoluem com aumento de leucócitos 19.300 u/L, com valores de ΔT média E/Bx 3,7 / 3,1°C respectivamente. Entre o 4º e o 6º dia após a picada, as bolhas evoluem para conteúdo soroso purulento. Nesta fase os valores de ΔT média E/Bx alcançaram seus valores máximos de 5,2 / 3,6°C respectivamente. A equipe de toxicologia recomendou o cultivo bacteriológico do conteúdo das bolhas que desenvolveram o microorganismo *B. Fragilis*. No 8º dia após a picada os leucócitos retornam a valores de referência, e os ΔT média E/Bx 3,2 / 2,3°C respectivamente. No 11º dia após picada a paciente evoluciona de forma favorável com ΔT média E/Bx 0,9 / 0,8°C respectivamente. No retorno ambulatorial no 67º dia ΔT média E/Bx 0,3 / 0,2°C respectivamente.

DISCUSSÃO

Como referem Medeiros et al 2017, existe um comportamento nesta fase evolutiva com uma resposta inflamatória ao longo da extremidade afetada com ΔT média que não superaria 1,8°C (10,11,12). Este padrão foi descrito por Ko et al 2018, encontrando ΔT média de 2,6°C em celulite de pele encontrando no cálculo do ΔT evolutivo, uma possível utilização como padrão não invasivo de possíveis complicações infecciosas através da imagem termográfica.(19-22)

Dentro dos fenômenos locais, a inflamação, a dor e o edema evoluem independentemente da neutralização sistêmica pelo antiveneno, ocorrendo em até 20% dos casos a evolução para infecção local, sendo um fator que depende

da flora bucal do animal, sendo neste caso o microorganismo *B. Fragilis*, um anaeróbio presente na flora oral da serpente *Bothrops*. (3,5,7)

Diversos autores referem que tanto a localização da picada como a realização de torniquete podem aumentar o risco de complicações locais(3,4,11,20-26)

Neste caso o seguimento dos valores dos ΔT média nas ROIs permitiu aos autores, estudar as primeiras descrições sobre o comportamento dos fenômenos da picada e a possível interação entre os fenômenos inflamatórios, vasculares e metabólicos, na imagem térmica, em presença de venenos, e infecção por bactérias da flora oral das *Bothrops*.(11,12,22-25).

CONCLUSÃO

Pode-se concluir que a termografia no *Bed Side* pode fornecer dados objetivos e propedêuticos que podem apoiar o diagnóstico, assim como o seguimento das picadas por serpentes peçonhentas na população pediátrica, para o monitoramento evolutivo de fenômenos locais. No Uruguai, o CIAT é pioneiro no uso da imagem infravermelha, no monitoramento de picadas de serpentes por espécie *Bothrops*. Para que se possa confirmar essa conclusão, um estudo prospectivo está sendo realizado e terá seus resultados publicados no futuro.

AGRADECIMENTOS

A Equipe da Unidade Acadêmica de Toxicologia do Hospital de Clínicas, pela oportunidade da aplicação propedêutica da termografia no Uruguai.

REFERÊNCIAS

1. Annan K. Kofi Annan: « La morsure de serpent est une grande crise de santé publique ignorée » [edição eletrônica]. Paris, França 2018. 26 de junho de 2018: [OpEd]. Disponível em: https://www.lemonde.fr/idees/article/2018/06/26/kofi-annan-la-morsure-de-serpent-est-une-grande-crise-de-sante-publique-ignoree_5321260_3232.html. [citado em 02 de abril de 2023].
2. Williams DJ, Faiz MA, Abela-Ridder B, Ainsworth S, Bulfone TC, Nickerson AD, Habib AG, Junghanss T, Fan HW, Turner M, Harrison RA, Warrell DA. Strategy for a globally coordinated response to a priority neglected tropical disease: Snakebite envenoming. *PLoS Negl Trop Dis*. 2019 Feb 21;13(2):e0007059. doi: 10.1371/journal.pntd.0007059. PMID: 30789906; PMCID: PMC6383867.
3. Negrin A, Battocletti MA, Juanena C, Moraes V. Reports of Doses Administered and Adverse Reactions to Snake Antivenom Used in Uruguay in 2018. *Front. Toxicol*. 2021 Aug 27; 3:690964. doi: 10.3389/ftox.2021.690964.
4. De Oliveira RB, Ribeiro LA, Jorge MT. Fatores associados à incoagulabilidade sangüínea no envenenamento por serpentes do gênero *Bothrops* [Risk factors associated with coagulation abnormalities in *Bothrops* envenoming]. *Rev Soc Bras Med Trop*. 2003 Nov-Dec;36(6):657-63. Portuguese. PMID: 15049103.
5. França, F. O. S., Barbaro, K. C., Fan, H. W., Cardoso, J. L. C., Sano-Martins, I. S., Tomy, S. C., et al. (2003). Envenoming by *Bothrops jararaca* in Brazil: Association Between Venom Antigenaemia and Severity at Admission to Hospital. *Trans. R. Soc. Trop. Med. Hyg*. 97 (3), 312–317. doi:10.1016/s0035-9203(03)90158-1.

6. Bucaretychi F, De Capitani E. Compartment syndrome after Bothrops jararaca snakebite: monitoring, treatment, and outcome. *Clinical Toxicology* (2010) 48, 57–60.
7. Mamede, C. C. N., De Sousa, B. B., Pereira, D. F. d. C., Matias, M. S., De Queiroz, M. R., De Moraes, N. C. G., et al. (2016). Comparative Analysis of Local Effects Caused by Bothrops Alternatus and Bothrops Moojeni Snake Venoms: Enzymatic Contributions and Inflammatory Modulations. *Toxicon*. 117, 37–45. doi:10.1016/j.toxicon.2016.03.006.
8. Mendes VKDG, Pereira HDS, Elias IC, Soares GS, Santos M, Talhari C, Cordeiro-Santos M, Monteiro WM, Sachett JAG. Secondary infection profile after snakebite treated at a tertiary referral center in the Brazilian Amazon. *Rev Soc Bras Med Trop*. 2022 Feb 25;55:e0244. doi: 10.1590/0037-8682-0244-2021. PMID: 35239899; PMCID: PMC8909433.
9. Ring EF, Ammer K. Infrared thermal imaging in medicine. *Physiol Meas*. 2012 Mar;33(3):R33-46. doi: 10.1088/0967-3334/33/3/R33. Epub 2012 Feb 28. PMID: 22370242.
10. Lahiri BB, Bagavathiappan S, Jayakumar T, Philip J. Medical applications of infrared thermography: A review. *Infrared Phys Technol*. 2012 Jul;55(4):221-235. doi: 10.1016/j.infrared.2012.03.007. Epub 2012 Apr 13. PMID: 32288544; PMCID: PMC7110787.
11. Medeiros CR, Brioschi ML, Souza SN, Teixeira MJ. Infrared thermography to diagnose and manage venomous animal bites and stings. *Rev Soc Bras Med Trop*. 2017 Mar-Apr;50(2):260-264. doi: 10.1590/0037-8682-0390-2016. PMID: 28562767.
12. Medeiros CR, Souza SN, Lara AN, Grego KF. Use of infrared thermography in a case of systemic envenomation by the coral snake *Micrurus frontalis* (Duméril et al., 1854) in Sao Paulo, Brazil. *Toxicon*. 2019 May;163:70-73. doi: 10.1016/j.toxicon.2019.03.016. Epub 2019 Mar 21. PMID: 30905699.
13. Sabitha P, Bammigatti C, Deepanjali S, Suryanarayana BS, Kadiravan T. Point-of-care infrared thermal imaging for differentiating venomous snakebites from non-venomous and dry bites. *PLoS Negl Trop Dis*. 2021 Feb 18;15(2):e0008580. doi: 10.1371/journal.pntd.0008580. PMID: 33600429; PMCID: PMC7924804.
14. Howell KJ, Smith RE. Guidelines for specifying and testing a thermal camera for medical applications. *Thermol Int*. 2009; 19:5–14.
15. Fernández-Cuevas I, Marins JCB, Lastras JA, Carmona PMG, Cano SP, García- Concepción MÁ, et al. Classification of factors influencing the use of infrared thermography in humans: a review. *Infrared Phys Technol*. 2015; 71:28–55. doi:10.1016/j.infrared.2015.02.007.
16. Ring EF, Ammer K. The technique of infrared imaging in medicine. *Thermol Int*. 2000; 10:7–14.
17. Uematsu, S., Edwin, D.H., Jankel, W.R., Kozikowski, J., Trattner, M. Quantification of thermal asymmetry. Part 1: Normal values and reproducibility. *J Neurosurg* 1988; 69, 552–5.
18. Gatt, A., Formosa, C., Cassar, K., Camilleri, K.P., De Raffaele, C., Mizz, i A., et al. Thermographic patterns of the upper and lower limbs: baseline data. *Int J Vasc Med* 2015; 831369.

19. Li F, Wang M, Wang T, et al. Smartphone-based infrared thermography to assess progress in thoracic surgical incision healing: A preliminary study. *Int Wound J.* 2022;1-10. doi:10.1111/iwj.14063.
20. Ko LN, Raff AB, Garza-Mayers AC, Dobby AS, Ortega-Martinez A, Anderson RR, Kroshinsky D, Skin surface temperatures measured by thermal imaging aid in the diagnosis of cellulitis, *The Journal of Investigative Dermatology* (2017), doi: 10.1016/j.jid.2017.09.022.
21. Fujita K, Noguchi M, Yuzuriha S, Yanagisawa D, Matsuo K. Usefulness of Infrared Thermal Imaging Camera for Screening of Postoperative Surgical Site Infection after the Nuss Procedure. *Case Rep. Surg.* 2013;2013:e946156.
22. Romanò CL, Logoluso N, Dell'Oro F, Elia A, Drago L. Telethermographic findings after uncomplicated and septic total knee replacement. *The Knee.* 2012;19(3):193–7.
23. Nicoleti AF, Medeiros CR, Duarte MR, França FOS. Comparison of Bothropoides jararaca bites with and without envenoming treated at the Vital Brazil Hospital of the Butantan Institute, State of São Paulo, Brazil. *Rev Soc Bras Med Trop.* 2010;43(6):657-61.
24. Chih chuan, Lin & Chen, Yen-Chia & Goh, Zhong Ning Leonard & Seak, Chen-Ken & Seak, Joanna & Shi-Ying, Gao & Seak, Chen-June & Investigators, Spot. (2020). Wound Infections of Snakebites from the Venomous Protobothrops mucrosquamatus and Viridovipera stejnegeri in Taiwan: Bacteriology, Antibiotic Susceptibility, and Predicting the Need for Antibiotics-A BITE Study. *Toxins.* 12. 10.3390/toxins12090575.
25. Resiere D, Mehdaoui H, Névière R, et al. Infectious Complications Following Snakebite by Bothrops lanceolatus in Martinique: A Case Series. *Am J Trop Med Hyg.* 2020;102(1):232-240. doi:10.4269/ajtmh.19-0369.
26. Serrano, S. M. T., Oliveira, A. K., Menezes, M. C., and Zelanis, A. (2014). The Proteinase-Rich Proteome of Bothrops Jararaca Venom. *Toxin Rev.* 33 (4), 169–184. doi:10.3109/15569543.2014.922581